

# Dégantage de la coiffe des rotateurs suite à une luxation Glénohumérale

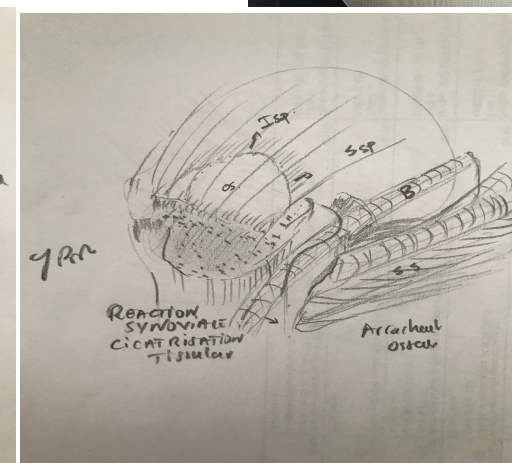
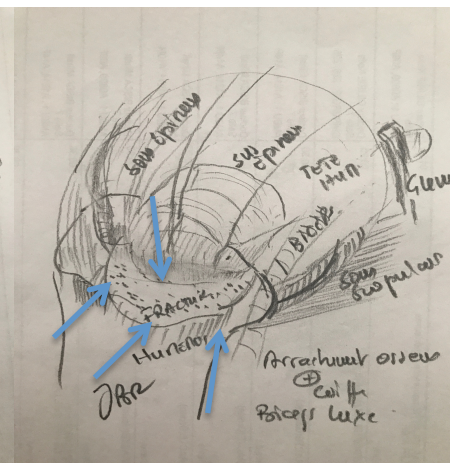
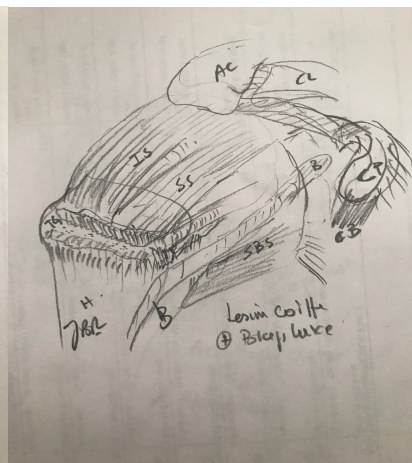
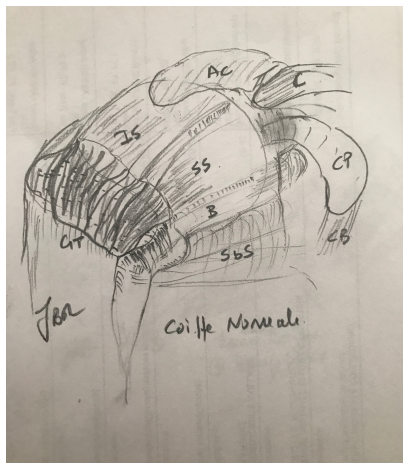
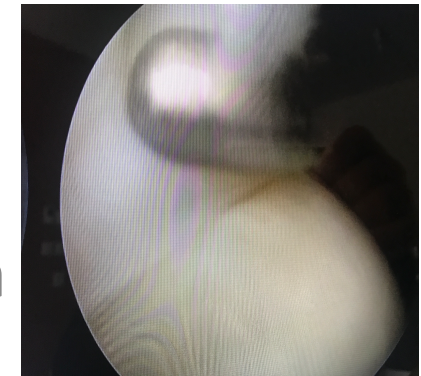
Hidden degloving rotator cuff secondary to glenohumeral dislocation

Dr Jean BENRAHHO

Polyclinique des Alpes de Sud Gap

[jbenrahho@clinalpsud.com](mailto:jbenrahho@clinalpsud.com)

<https://benrahho-jean.e-monsite.com>



# Définition

- C'est un arrachement de la coiffe des rotateurs emportant le sus épineux , et/ou sous épineux et/ou subscapulaire
- Le biceps est instable par rupture de ses attaches ; LGHS , LAH
- S'accompagne d'arrachement osseux de taille variable au dépend des tubérosités
- On note l'absence d'encoche postérieure ,
- Les lésions cartilagineuses de la tête humérale sont fréquentes
- Les lésions capsulo-labrales sont variables suivant l'âge et la violence du traumatisme
- Un tissu cicatriciel s'interpose entre la coiffe rompue et les tubérosités