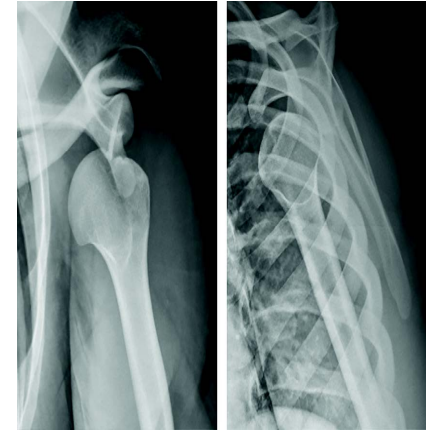

**Docteur Jean BENRAHHO**

Chirurgie orthopédique et  
traumatologique



# Instabilité antérieure chronique de l'articulation gléno- humérale

Options thérapeutiques : chirurgie



# Instabilité gléno- humérale antérieure: classification selon le mécanisme

- Instabilités après luxation post-traumatiques
  - Lésions osseuses (encoche de Hill Sachs (Malgaine) lésion de la glène GHI, lésions capsulolabrales et ligamentaires (LGHI)
- Instabilités après hyperutilisations (overuse) : subluxations ou luxations
  - Distension capsuloligamentaire avec ou sans lésion osseuse
- Hyperlaxité devenue douloureuse
- Hyperlaxité avec hypermobilité d'origine génétique (Ehler Denlos..)

# Instabilités gléno-humérales

## Moyens thérapeutiques: chirurgie

**I- L'intervention de LATARJET** butée coracoïdienne avec transfert de la coracoïde libre sur la face antéromédiale de la scapula accompagnée de son tendon conjoint « biceps et coracobrachial » et passant à travers les fibres du sous scapulaire (split du sous scapulaire) réalisant l'effet Hamac

**II- Technique de Bankart:** Réparation capsuloligamentaire et labral: Réparation selon la technique du Bankart: technique arthroscopique

**III- L'intervention combinant Bankart et le remplissage de l'encoche** par la technique de tenocapsulodèse au sous épineux

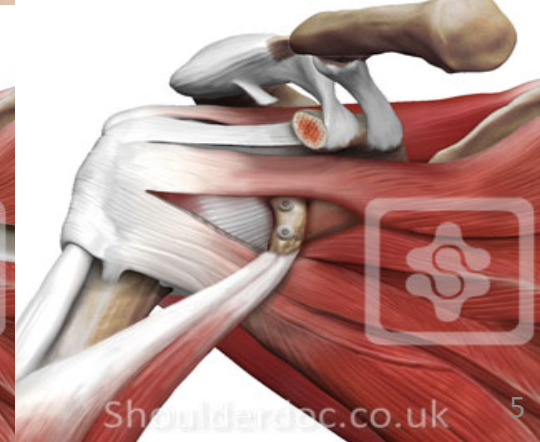
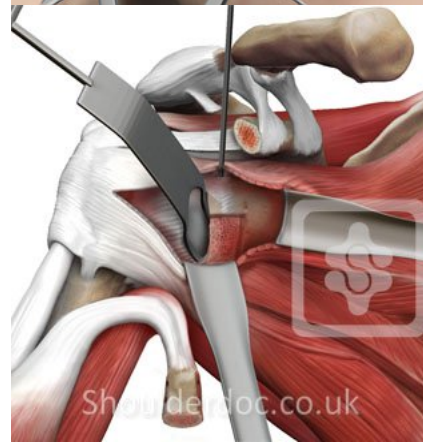
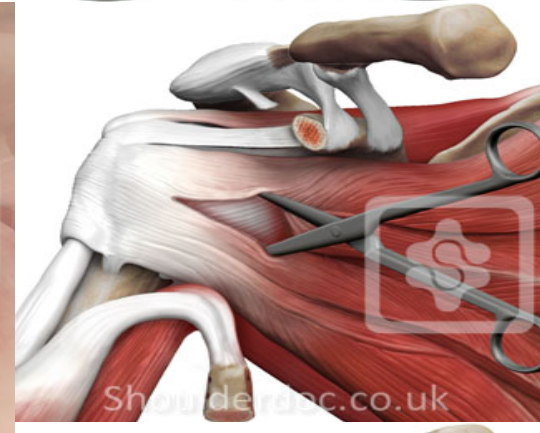
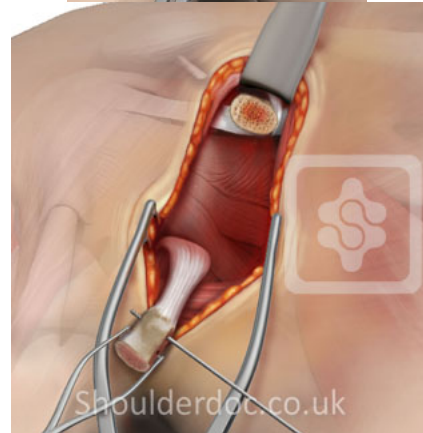
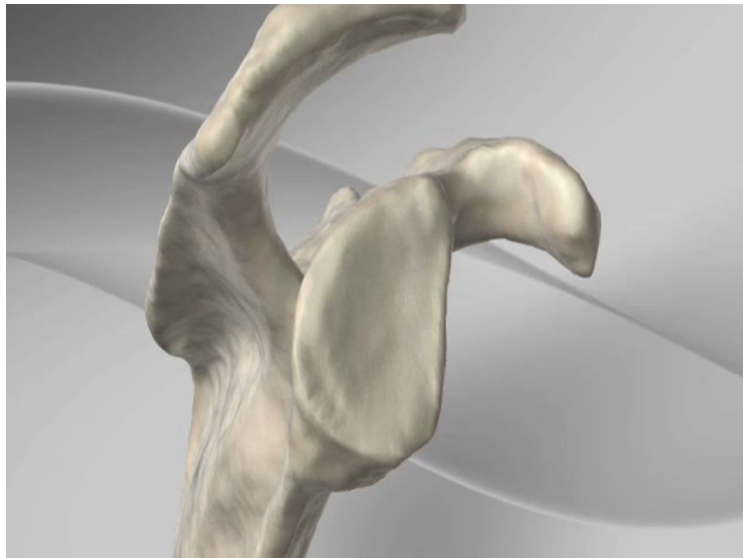
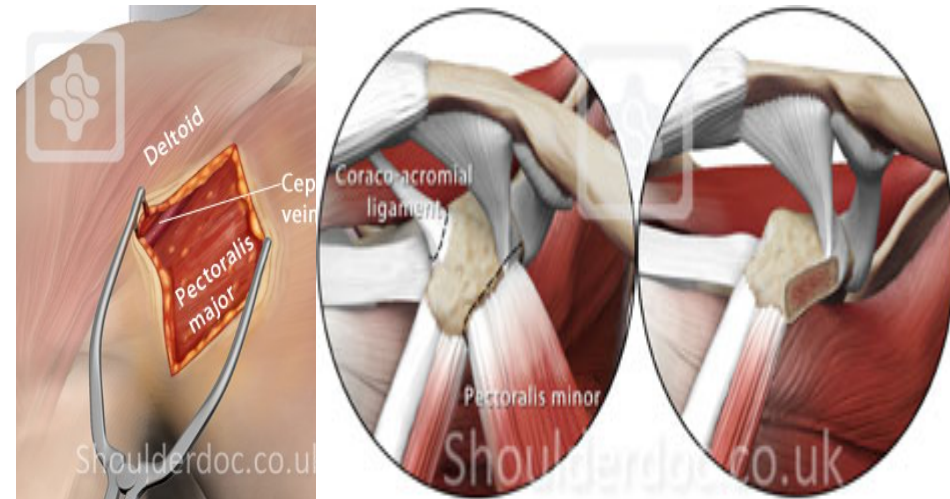
**IV-L'intervention de Trillat :** butée coracoïdienne combinant une ostéoclasie du pied de la coracoïde et une médialisation de celle-ci, la coracoïde est fixée à la scapula par une vis en passant au dessus de sous scapulaire

**V--Combinaison intervention de Trillat à la rétention capsulolabrale** (à ciel ouvert ou sous arthroscopie)

**VI- Rétention capsulolabrale :** capsular shift

# Intervention Latarjet

Lyon chirur 1954 Michel Latarjet  
Lyon chir en 1965 LатарJET



# LATARJET : variantes

- Britow-Latarjet: butée debout
- Intervention de PATTE (Didier Patte) triple verrouillage
- Eden Hibenett:
- Capsulorrhaphie thermique
- Joe DE BEER : congruent arc (2010: ortho clin nord am 2010)
- Greffe de la crête iliaque; acromion, crete tibiale
- Arthroscopie butée :L. Lafosse 2003; P.Boileau 2008

# Intervention Latarjet: But

Stabilisation de la tête humérale lors du mouvement abduction rotation externe:

- Par un apport osseux : greffe osseuse ( fixation de la butée par une vis )
- Par effet Hamac du tendon conjoint (coracobrachial et courte portion du biceps)
- Par effet d'abaissement du sous scapulaire au bord antéro-inférieur de la glène.

**Complications techniques** (Technique très exigeante)

Complications liées positionnement de la butée , positionnement des vis , le démontage des vis , résorption osseuse par hypercompression de la butée ,

**Douleur et l'appréhension**

**Complications tardives : arthrose glénohuméral et la présence du matériel**

# Technique de BANKART

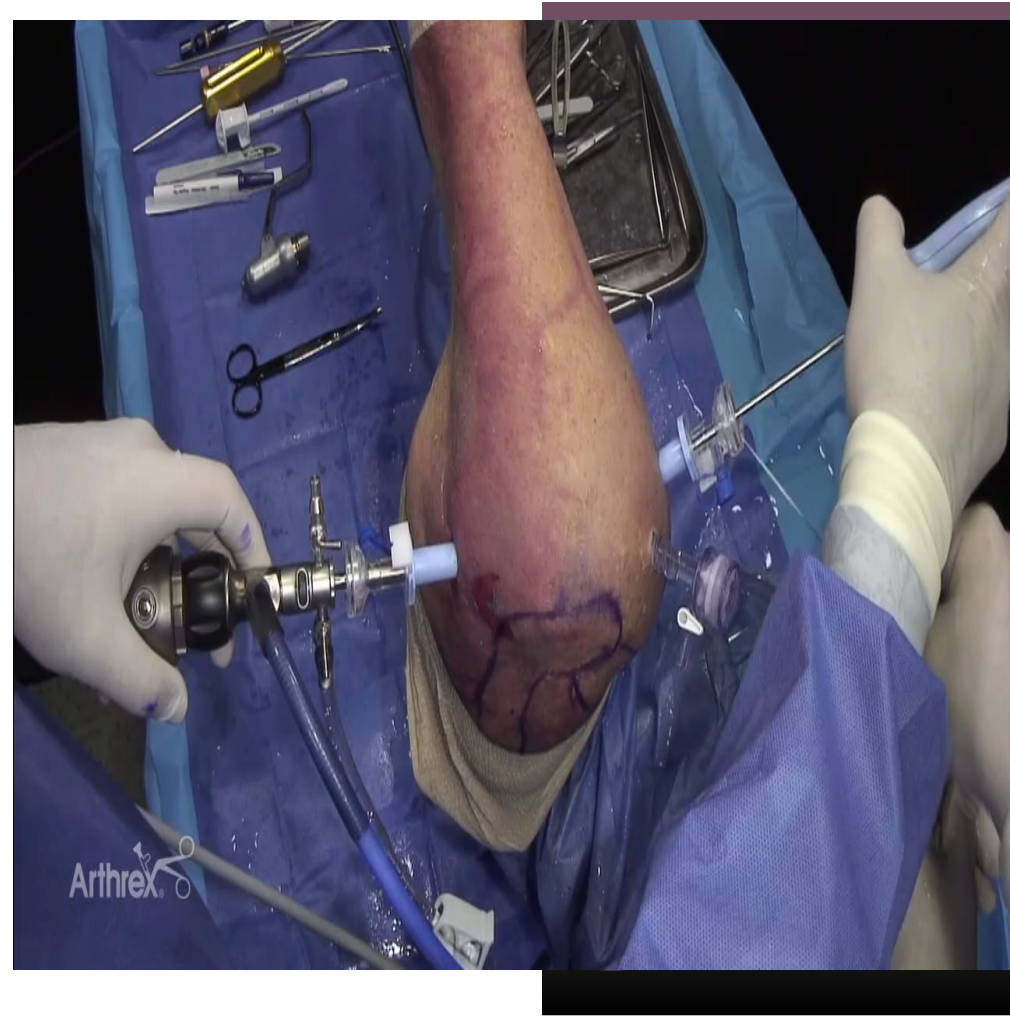
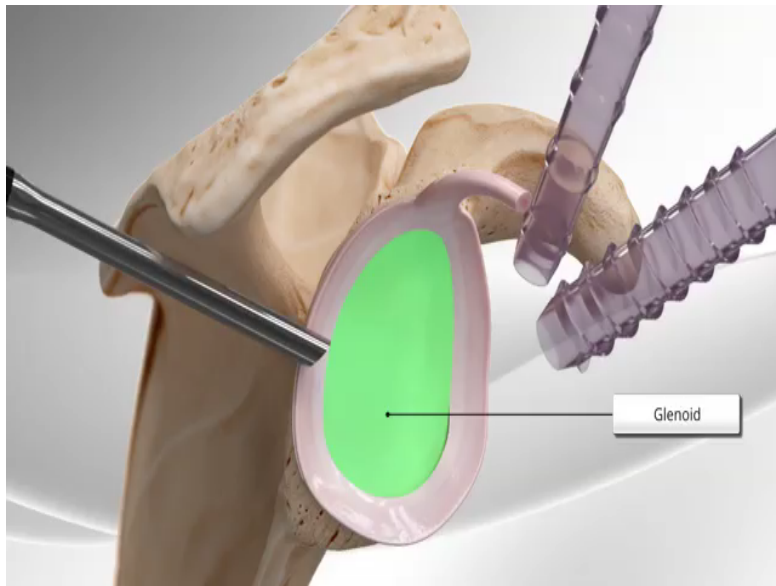
## réinsertion capsulo labrale

### historique

- 1890 Broca A et Hartmann H : décollement capsuloligamentaire
- 1906 G.PERTES , lésion labrum responsable de la récurrence de la luxation puis
- 1923 AB Bankart confirme et décrit deux types de traitement chirurgicale.. Chirurgie à ciel ouvert
- 1980 NEER et Foster capsular shift à ciel ouvert
- **Arthroscopie:**
- 1980 Johnson : Bankart sous arthroscopie associée à une capsulorrhaphie (utilisation d'agrafes)
- 1987 Morgan et Bodenstab: Bankart sous arthroscopie par réinsertion transosseuse technique popularisée par McINTYRE et CASPARI
- 1988 Wiley : rivet métallique; 1999 vis résorbable
- 1993 Eugène WOLF suture arthroscopique par des ancrs au PDS (fils résorbable) puis Synder et Strafford modifie le fils par un fils non résorbable



# Technique Bankart arthroscopique



# Technique de Bankart

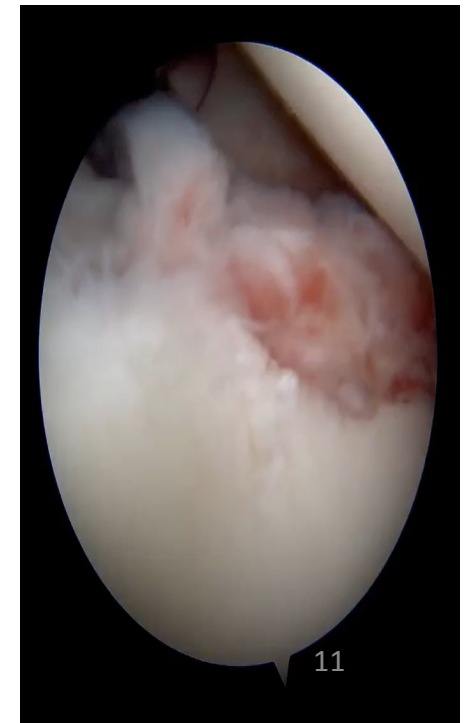
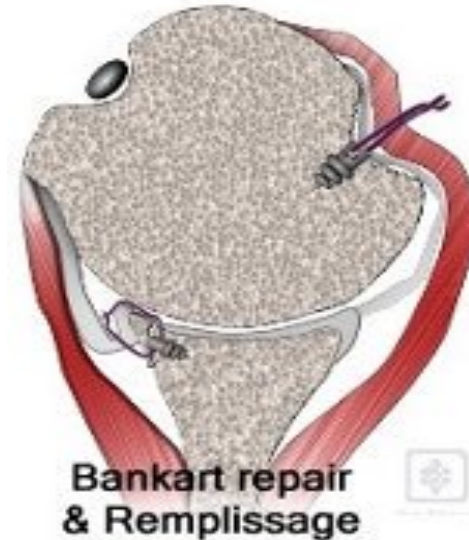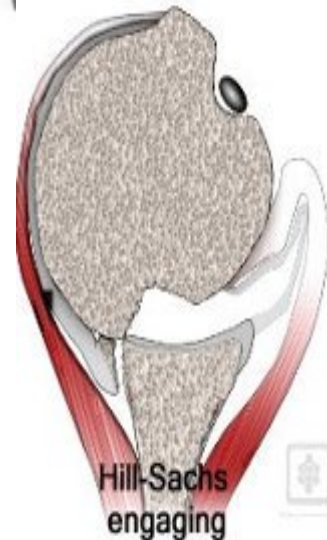
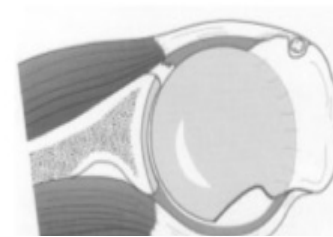
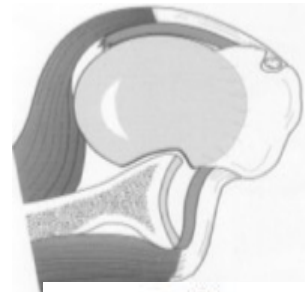
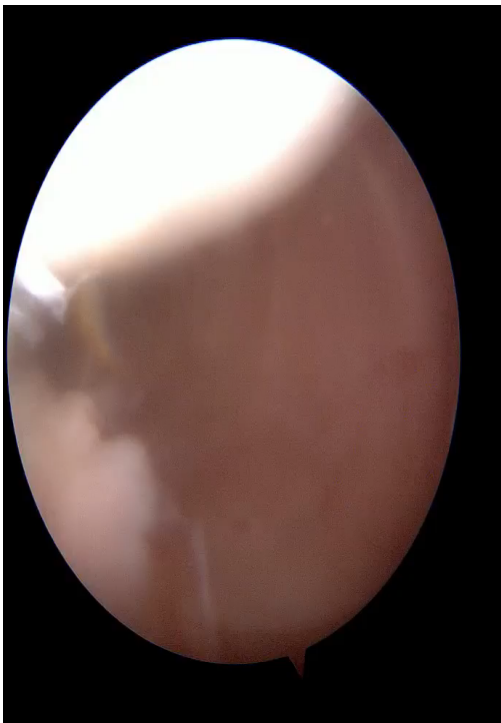
## indications et complications

- Indications : réparation de lésion isolée du labrum en l'absence de toute lésion osseuse Glénoïdienne
- On peut l'associer à
  - butée coracoïdienne si lésion osseuse glénoïdienne
  - Remplissage d'une encoche humérale
- Complications récidive de l'instabilité (.....)



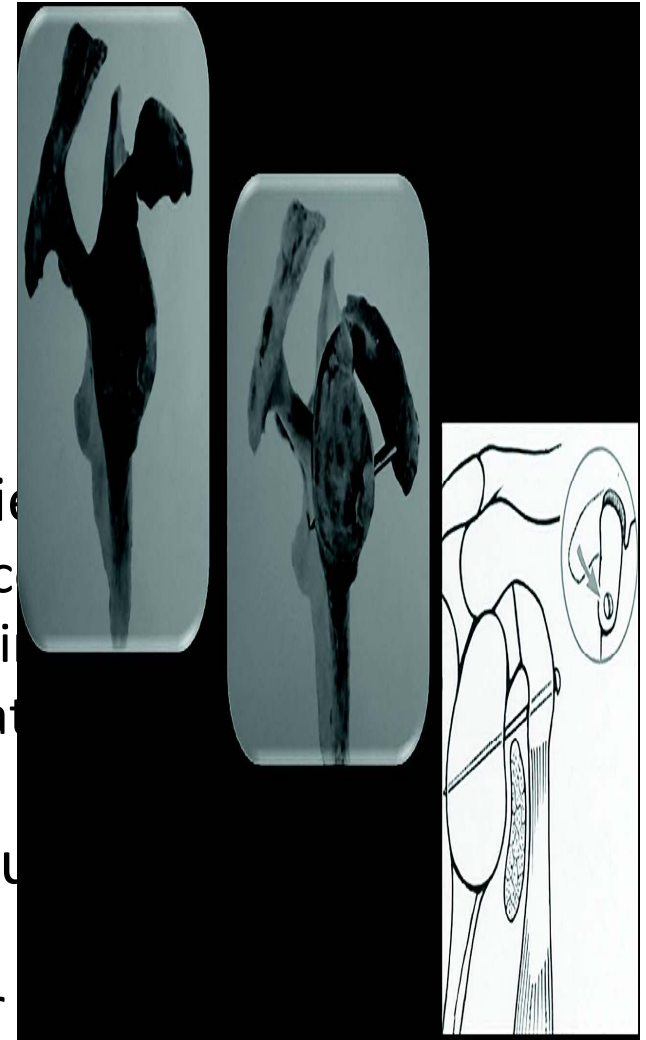
# Technique de remplissage de l'encoche de Hill Sachs associé la suture capsulolabrale Bankart

- 2008 E.Wolf
- la technique de Bankart associé au comblement de l'encoche avec la capsule et l'infraspinatus une suture capsulolabrale Bankart



# Intervention de Trillat

- 1954 intervention de Albert Trillat ;
  - décrite par Noesske
- Consiste à la réalisation d'une Ostéoclasie (ostéotomie incomplète) à la base de la coracoïde afin d'en abaisser, médialiser et reculer la position puis stabiliser la coracoïde au col de l'omoplate ou une vis
- Le but : c'est l'abaissement du sous scapulaire, la fermeture de l'espace sous coracoïdien et le rôle de l'effet hamac du coracobrachial sur l'humérale lors de l'abduction rotation externe
- Grammont a renommé l'intervention de Bristow-Trillat



# Intervention de Trillat Effet

..

