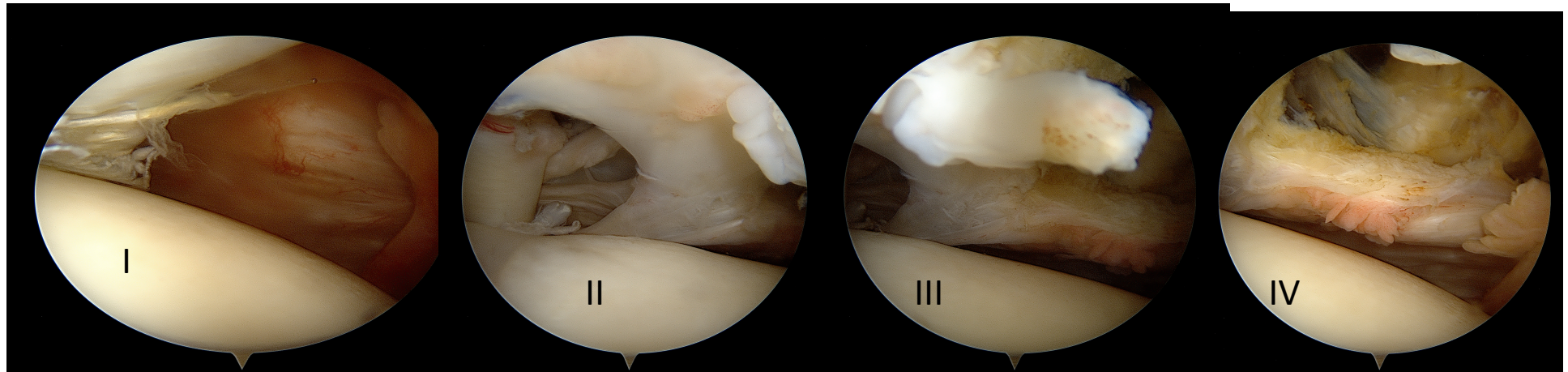


Lésion sous scapulaire 5è partie

Lésion type 4 et 5

Type 4 lésion complète du sous scapulaire sans luxation de la tête humérale
(coma sign)



Type 5 lésion complète du sous scapulaire avec luxation de la tête humérale

